



Sir Ganga Ram Hospital

Department of Pediatric Cardiac Sciences



DR. NEERAJ AGGARWAL

MD, (Peds), FNH, RGUHS (Pediatric Cardiology)
Consultant Pediatric Cardiologist
Mobile : 9818991620
E-mail : drneeraj_12@yahoo.co.in
DMC Regn No. : 25394

Dr. MRIDUL AGARWAL

MD (Peds), FNB (Pediatric Cardiology)
Consultant Pediatric Cardiologist
Mob. : 9873850421
E-mail : drmridul@hotmail.com
DMC Regn No. : 35769

Dr. PRANEET

MD (Peds), FNB (Pediatric Cardiology)
Associate Consultant Pediatric Cardiologist
Mob. : 9953733335
E-mail : praneet1983@gmail.com
DMC Regn No. : 56732

Date: 29.01.2018


To
The President
Sai Kiran Social Welfare Society
A1 /75 Ist Floor Freedom Enclave, Neb Sarai
New Delhi - 110068

Dear Sir / Madam

The patient Abdul Hannan 14 Years 5 Months old S/o. Mr. Anwar Hussain R/o.H. No-14 Weldruf Hotel Compound Mallital Nainital U.K -263002. has been examined by us. He has congenital heart disease, which requires cardiac surgery. The total cost of procedure will be approximately Rs.1, 30,000/- (One Lakh Thirty Thousand Only).

Please do not hesitate to clarify anything in this regard.

Regards,


Dr. Neeraj Aggarwal
MD (peds), FNH RGUHS (Pediatric Cardiology)
Consultant Pediatric Cardiologist

Dr. NEERAJ AGGARWAL
MD (Peds) FNH, RGUHS (PED. CARD.)
DMC-25394
CONSULTANT PEDIATRIC CARDIOLOGIST
DEPTT. & PEDIATRIC CARDIAC SCIENCES
SIR GANGA RAM HOSPITAL
NEW DELHI-110 060

Rajinder Nagar, New Delhi-110060

OPD Room No. F-57 Timings : 11.00 to 4.00 p.m. Monday to Saturday Ph. : 42251757 (For Appointment) 9873818788

स्वामी जी

श्रीमान अख्यत/सेक्टर

साई विरण सोशल वेलफेयर सोसाइटी

AI/75 1st फ्लोर फिडफाइट इन्वेल

मेवे सराय, नई दिल्ली - 110068



विषय:- प्रीति माया अख्यत इन्वेल उम्र 14 साल 8 महीने के छोटे बच्चे के सम्बन्ध में,

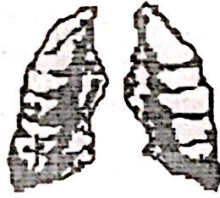प्रार्थना

निवेदन इस प्रकार है कि मे प्रार्थी अनवर हुसेन निवासी 14 वेल्ड्रोफ होटल बम्पा. मन्दीराल नैनीताल उत्तराखण्ड को रक्षित करने के लिए मेरे बच्चे अख्यत इन्वेल के लिए मेरे बच्चे को इलाज करवाने का इच्छा है। मेरे बच्चे को 1-300000 का काम करवा है मेरी मासिक आय 7000/ है। मेरी आय से मेरे घर का खर्चा भी नहीं चलता है जिसकी वजह से मेरे अर्पण बच्चे अख्यत इन्वेल की सज्जी कराने के लिए मैं आपसे विनम्र निवेदन है कि आप मेरे बच्चे अख्यत इन्वेल को सज्जी करवाने के लिए मेरी मदद कर आपकी अति कृपा होगी।

धन्यवाद

प्रार्थी Anwar Hussain

अनवर हुसेन
14 वेल्ड्रोफ होटल बम्पा 35
मन्दीराल नैनीताल
उत्तराखण्ड



- INTENSIVE CARE UNIT (ICU) WITH VENTILATORS
- एंडोस्कोपी (Fiber-Optic Bronchoscopy) द्वारा फेफड़ों की अंदरूनी जाँच
- साँस गहिराई को फेफड़ों की कार्य एवं क्षमता नापने की कम्प्यूटाइज्ड स्पिरॉमेट्री (Spirometry) द्वारा जाँच (PFT)
- एमटी आरटी जाँच एवं इलाज।
- श्वसन/सूजन/मनवाकू कूड़वाने में सहायता।
- स्लीप टेस्ट- किन्तु ज्यादा खराबे आते हैं, ब्रजन ज्यादा हो, सोते समय बीच-बीच में चोरी चोरी रुकना, दिन में झपकी, नींद आना या ऊँघना (Obstructive Sleep Apnoea)
- CT SCAN
- X-RAY (24 HRS)
- PATHOLOGY

UHID. No. 83739
Mr. ABDUL REHMAN

No. : 65
Date: 15 Years / Male
Age/Sex Off 24336

Address of Patient _____

1/2 Cough x 2mat

Adv refer to cardiac surgeon for further Mx.

Adv 2 DECTO. Dr. P. Pant Sr DM.

Adv T. Sporanol - 6120 1HS

Adv Foreact DPI 2 @ 1H 4007 10
Adv T. Montemac - 1 x 1HS
Adv T. Pantop 407 x 100 (E)
x 5days.

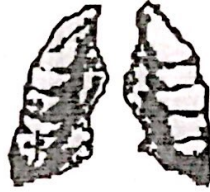
OPD Timing : 10 am to 02 pm
Evening : 05 pm to 07 pm

रुग्नी आकांक्षित चिकित्सा
14 घंटे अवकाश है।

शनिवार अवकाश।



Neelkanth Multispecialty Hospital
 Near Shushila Tiwari Hospital, Rampur Road,
 New U.T.I. Road, Haldwani (Nainital) Uttarakhand
 Ph: 05146-234050, 7534818001, 7534818002



Dr. Gaurav Singhal

M.B.B.S., M.D. (Respiratory Medicine)
 Reg. No.- 23479 (M.C.I.)

Specialist in - Chest diseases & Bronchoscopy
 - Critical Care Medicine
 Formally - Indraprasth Apolo Hospital, New Delhi
 - P. D. Hinduja Hospital

E-mail: neelkanthmultispecialty@gmail.com

आवकाश सुविधाये

83:35
 UHID. No.
 MR. ABDUL REHMAN

No. : 65
 Date: 15 Years / Male
 Age/Sex : 65 / Male
 OPD-24336

Address of Patient _____

- INTENSIVE CARE UNIT WITH VENTILATORS
- दूरबीन (Fiber-Optic Bronchoscopy) द्वारा फेफड़े की अंदरूनी जाँच
- साँस नालियों में अफसों की कार्य एवं क्षमता मापन की वास्तुपूर्वक जाँच (Pulmonary Function Test) द्वारा जाँच (PFT)
- एलर्जी सम्बन्धी जाँच एवं इलाज।
- गुणमान/गुणवत्ता जाँचक छुड़वाने में सहायता।
- अत्यंत गहरी नींद के अचानक खरटे आने से अत्यंत भयानक हो, सोने समय में अचानक जागना या अचानक दिन में अचानक नींद आना या लड़खाना (Obstructive Sleep Apnoea)
- CT SCAN
- PFT (24 HRS)
- PATHOLOGY

% Cough x 2mat

Ado
refer to cardiac surgeon for further Mx.

Ado
2 DECITD.
Dr. P. Pant Sr. DM.

Ado
Spicant - E180
Foracort MDI - 407
20/7/16

Ado
Foracort DPI - 407 x 100
T. Montemar - L x 1HS
T. Pantop 407 x 100 (E15)

x 5 days

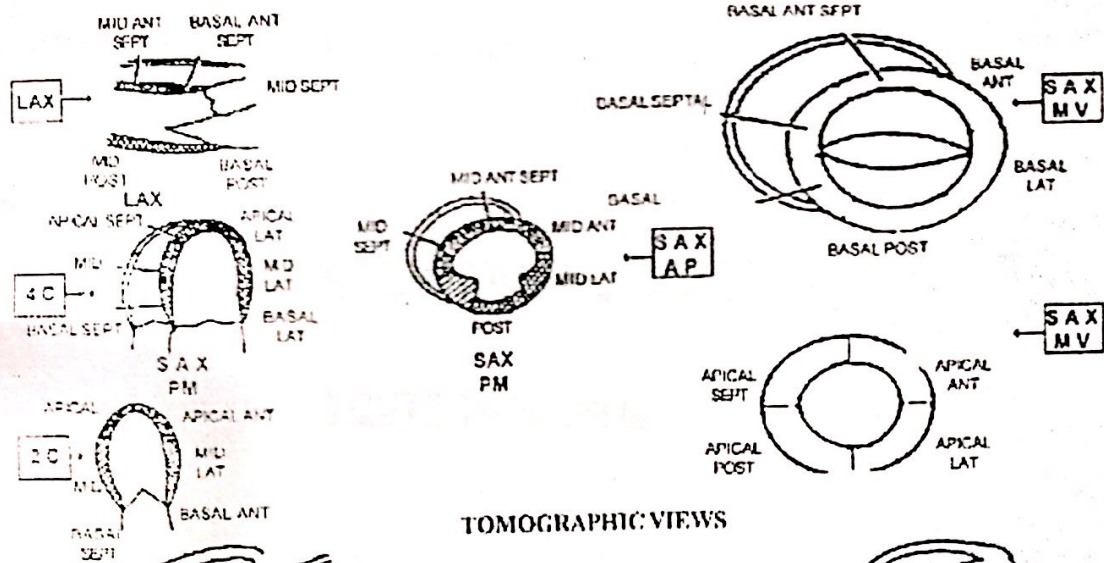
सभी आकस्मिक चिकित्सा
 24 घंटे उपलब्ध है।

शनिवार अवकाश।

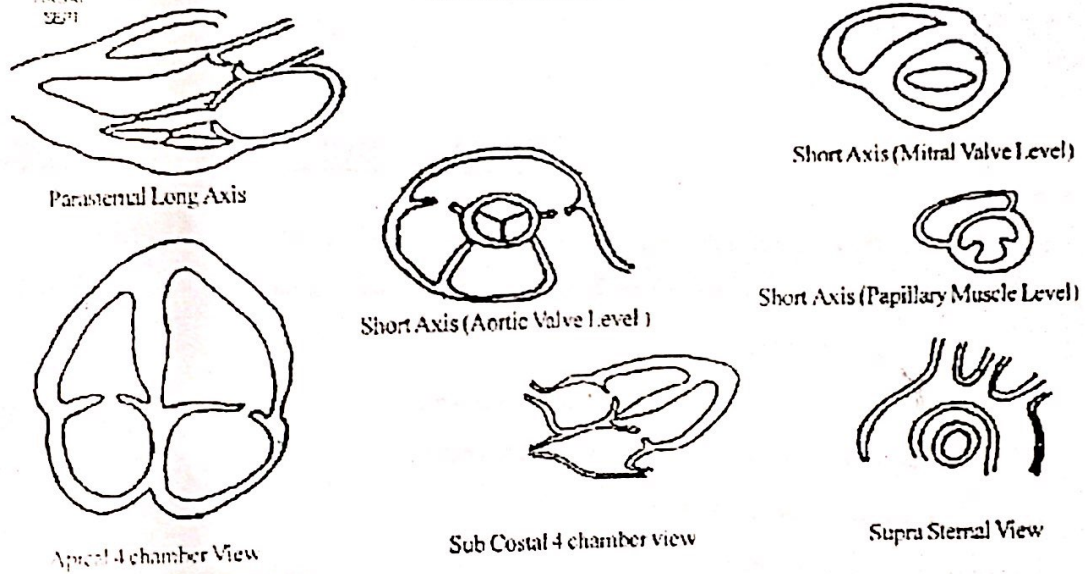
Prescription Valid for 6 Days Only.

Not For Medical Legal

REGIONAL WALL SEGMENTS



TOMOGRAPHIC VIEWS



COLOUR FLOW MAPPING STUDY (CFM STUDY)

TURBULENT COLOR FLOW SEEN ACROSS PDA.

Moderately Severe Mitral Regurgitation .

Mild Aortic Regurgitation

DOPPLER MEASUREMENT

	Velocity (M/Sec.)		Gradient (mm Hg)			Reguraita
			Peak	Mean	End diastolic	
Mitral Valve	e= _____	a= _____	_____	_____	_____	Mod sev
Tricuspid Valve	e= _____	a= _____	_____	_____	_____	Nil
Aortic Valve	2.90	_____	33	15	_____	Mild AR
Pulmonary Valve	0.80	_____	_____	_____	_____	Nil
Remarks (i) TR Velocity=	No TR	M/s	(iii) RVSP		_____	mm Hg

CONTRAST STUDY

Not Done

FINAL RESULT

AML,PML Mildly Thickened with subnormal excursion Moderately Severe MR.

Aortic Valve cusp Mildly Thickened and Mild AS and Mild AR .TV,PV, Normal.

Moderate size PDA with left to right flow .

Dilated left ventricular cavity size with Normal regional wall motion.


Dilated LA cavity size . RA, RV - Normal cavity size & function.

Normal LV systolic function (LVEF 60%).

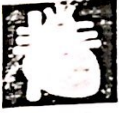Mild LVH present with LV diastolic dysfunction.

Pericardium - Normal with No clot/vegetation seen in any chamber/valves.

Kindly Corelate clinically
Thanks for Referral Doctor.

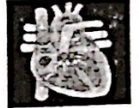
Dr. Prakash Pan
 M.D., D.M. (Cardiology)
 Consultant Cardiologist

20 Oct
12 noon



JAGDAMBA HEART CARE & MATERNITY CENTRE

"2D ECHOCARDIOGRAM COLOUR DOPPLER REPORT"



DR. PRAKASH PANT

M.D., D.M. (Cardiology)

FORMERLY AT:

Earl Cardiology Centre, KGMC, Lucknow
Sanjay Gandhi Post Graduate Institute of
Medical Sciences, Lucknow

Timing :

10 a.m. to 2 p.m. (Morning)
6 p.m. to 8 p.m. (Evening)

Sunday Closed

P.h. : 05946(Hospital)282866,(M)9837067927

"कपिल काम्प्लेक्स" मुखानी चौराहा (निकट पेट्रोल पम्प) कालाहुंगी रोड इल्हानी (नैनीताल) फोन-282866

Date: 17 Oct/2017 Age: 15

Name: ABDUL REHMAN S/D/W/o _____ Sex: Male

Address: _____

Height (Cms.): _____ Weight (Kg.): _____ BSA (Sqm) _____

Ref by: DR GAURAV SINGHAL M.D.

Referral Clinical Information/Diagnosis: _____

Echogenicity: Fair

Study Limitation: _____

Left Ventricle:

M-MODE/2D ECHO STUDY

A) Cavity Dimension	i) End Diastole	6.36	Cm.
	ii) End Systole	3.88	Cm.
B) IVS Dimension	i) End Diastole	1.36	Cm.
	ii) End Systole	1.86	Cm.
C) Post Wall	i) End Diastole	1.54	Cm.
	ii) End Systole	2.20	Cm.
D) EDV _____ ml ³	FS	40	%
ESV _____ ml ³	LVEF	70	%

- E) Dilated left ventricular cavity size. _____
 Mild concentric left ventricular hypertrophy. _____
 Normal regional wall motion. _____
 Normal L.V. systolic function _____

Right Ventricle:

Dimension	2.20	Cm.
Wall thickness	0.45	Cm.
2D	Normal RV cavity size & function.	

	Dimensions	Clot/Myxoma/Others
Left Atrium	6.02 X 5.88	Nil
Right Atrium	4.00	Nil
Inter Atrial Septum	Intact	
Inter Ventricular Septum	Intact	
Pericardium		
Thickness	Normal	Calcification Nil
Effusion	Nil	

Mitral Valve Study

AML	Mildly Thickened AML, PML with subnormal	MV excursion	1.96	cm.
PML	Mildly Thickened PML with subnormal excursion	EF	150	mm/Sec
EPSS	0.74	MVOA (2D)	Normal	(PHT) Normal cm ²
PG		BMV Score :	Not Needed	
MG		cm.	i) Thickness	
Premature Closure	Absent	mm Hg	ii) Mobility	
Systolic Anterior Motion	Absent	mm Hg	iii) Calcification	
			iv) Sub Valvular Apparatus	

Tricuspid Valve Study

M. Mode	Normal
2D	Normal cusp thickness, excursion

Aortic Valve Study

Aortic root	3.42	cm.	Aortic Valve Opening	1.88	cm
Closure	Central		Valve Structure	Mildly Thickened cusp	
Aorto Mitral Continuity	Present		Aorto Septal Continuity	Present	

Pulmonary Valve

Thickness	Normal	cm	Midsystolic Notch	
a wave			EF	
Vegetation			Others	

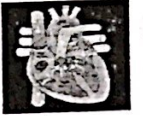Sequential Chamber Analysis

Normal	
--------	--



JAGDAMBA HEART CARE & MATERNITY CENTRE

"2D ECHOCARDIOGRAM COLOUR DOPPLER REPORT"



DR. PRAKASH PANT

M.D., D.M. (Cardiology)

FORMERLY AT:

Lari Cardiology Centre, KGMC, Lucknow
Sanjay Gandhi Post Graduate Institute of
Medical Sciences, Lucknow

Timing :

10 a.m. to 2 p.m. (Morning)

6 p.m. to 8 p.m. (Evening)

Sunday Closed

P.h. : 05946(Hospital)282866,(M)9837067927

"कपिल कम्प्लेक्स" मुखानी चौराहा (निकट पेट्रोल पम्प) कालाढुंगी रोड हल्द्वानी (नेनीताल) फोन-282866

Date: 17/Oct/2017 Age: 15
Name: ABDUL REHMAN S/D/W/o Sex: Male

Address:

Height(Cms.): _____ Weight(Kg.): _____ BSA(Sqm) _____

Ref by: DR GAURAV SINGHAL M.D.

Referral Clinical Information/Diagnosis:

Echogenicity: Fair

Study Limitation:

Left Ventricle:

M-MODE/2D ECHO STUDY

A) Cavity Dimension	i) End Diastole	6.36	Cm.
	ii) End Systole	3.88	Cm.
B) IVS Dimension	i) End Diastole	1.36	Cm.
	ii) End Systole	1.86	Cm.
C) Post Wall	i) End Diastole	1.54	Cm.
	ii) End Systole	2.20	Cm.
D) EDV _____ ml ³	FS	40	%
ESV _____ ml ³	LVEF	70	%

E) Dilated left ventricular cavity size.

Mild concentric left ventricular hypertrophy.

Normal regional wall motion.

Normal L.V. systolic function

Image 1

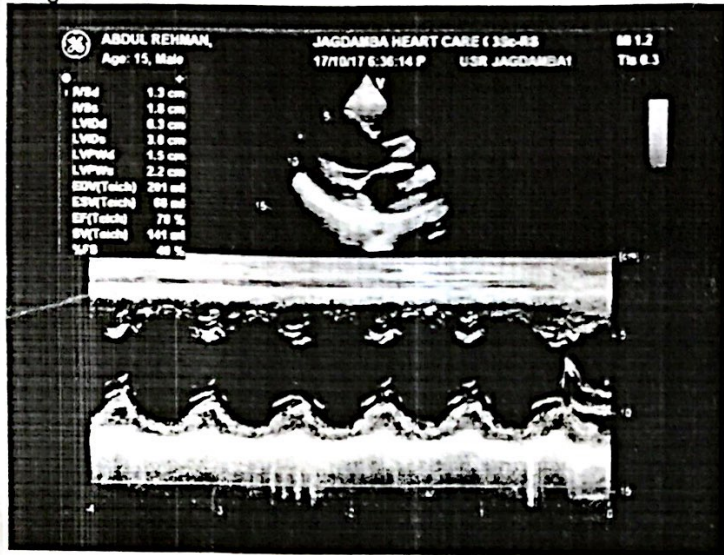


Image 2

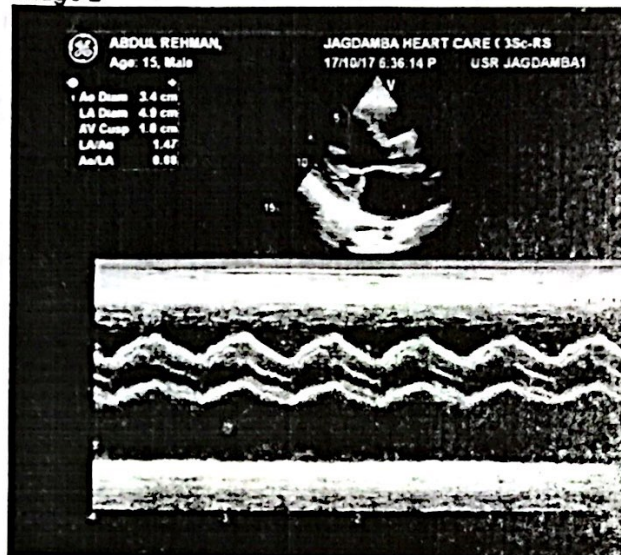


Image 3

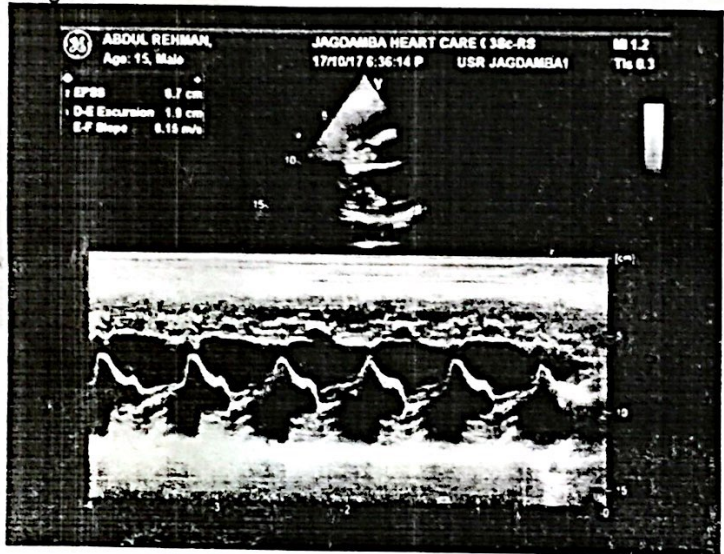


Image 4

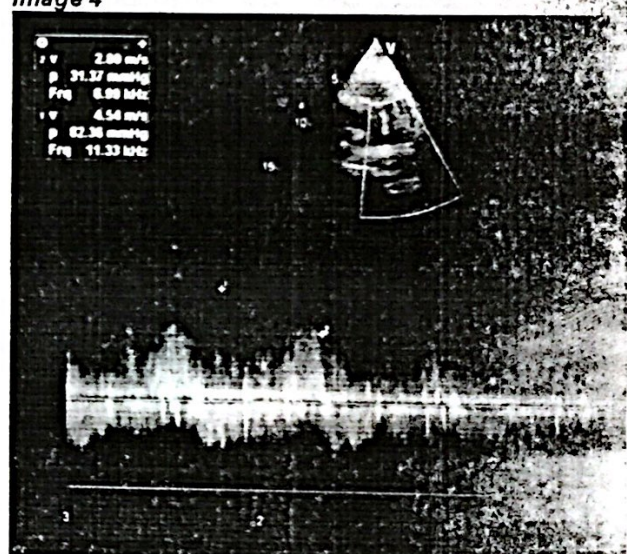


Image 5

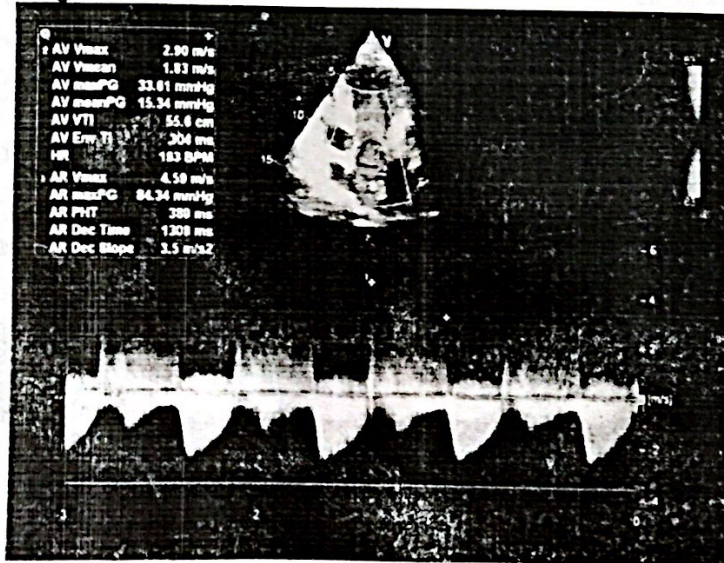


Image 6





Sir Ganga Ram Hospital

Department of Pediatric Cardiac Sciences



DR. NEERAJ AGGARWAL

MD (Peds), DM, RC(105) (Pediatric Cardiology)
Consultant Pediatric Cardiologist
Mobile: 9818991620
E-mail: drneeraj12@yahoo.co.in
DMC Regn No: 25394

Dr. MRIDUL AGARWAL

MD (Peds), FNB (Pediatric Cardiology)
Consultant Pediatric Cardiologist
Mob: 9811876421
E-mail: drmridul@hotmail.com
DMC Regn No: 25161

Dr. PRANEET LALE

MD (Peds), FNB (Pediatric Cardiology)
Associate Consultant Pediatric Cardiologist
Mob: 9811713331
E-mail: praneet1983@gmail.com
DMC Regn No: 26711

21/1/13
Age: 1/8/08

Abdul Haman
14/12
5 months / male

PISID 12052/12
wt:

Pericardial effusion

Myocarditis

6. 100 6. 100 2000

Mild MR

Dilated CA / LV

NO PVD

Rec (1) 100 fluid clamp

(2) T. ENDO (2.5) 100
07



भारत सरकार
Government of India



अनवर हुसैन
Anwar Hussain
जन्म तिथि / DOB : 03/01/1970
पुरुष / Male



आधार - आम आदमी का अधिकार
4013 8144 4351



भारतीय विशिष्ट पहचान प्राधिकरण
Unique Identification Authority of India

पता:
आत्मज: अख्तर हुसैन, मकान नंबर
14, वेल्ड्रौफ़ होटल कम्पाउंड
मल्लीताल नैनीताल, नैनीताल,
तल्लीताल, नैनीताल, उत्तराखंड,
263002

Address:
S/O: Akhtar Hussain, House
Number 14, Weldrouf Hotel
Compound Mallital Nainital,
Nainital, Tallital, Nainital,
Uttarakhand, 263002

1847
1800 300 1947

4013 8144 4351

help@uidai.gov.in

www
www.uidai.gov.in

कार्यक्रम का वितरण

1	प्र. वि. वि. (3-11)	1	(व्य.)	20/11/20
2	प्र. वि. वि. (3-11)	2	व्य.	20/11/20
3	प्र. वि. वि. (3-11)	1	व्य.	20/11/20
4	प्र. वि. वि. (3-11)	2	व्य.	20/11/20
5				
6				
7				
8				
9				
10				
11				
12				
13				
14				
15				
16				

सर्व कार्यक्रमों के विवरण नीचे दिए गए हैं।
 तालिका में भरना है।

कार्यक्रमों की सूची
 (प्रकार के अनुसार)

कार्यक्रम का वितरण

कार्यक्रमों का विवरण नीचे दिए गए हैं।
 तालिका में भरना है।

कार्यक्रमों की सूची
 (प्रकार के अनुसार)